- Copyright - Il Pensiero Scientifico Editore downloaded by IP 3.145.131.238 Mon, 29 Apr 2024, 05:12:19

La stenosi del tronco comune

Imad Sheiban, Giuseppe G.L. Biondi-Zoccai, Claudio Moretti

Divisione di Cardiologia, Università degli Studi, Ospedale San Giovanni Battista "Molinette", Torino

Key words:
Atherosclerosis; Coronary angioplasty; Drug-eluting stents; Left main coronary artery.

A significant stenosis of the unprotected left main coronary artery remains a common condition and is associated with a high rate of adverse events, both early and at long term. Whereas in the era of balloon-only percutaneous transluminal coronary angioplasty (PTCA) a stenosis of the unprotected left main coronary artery was considered a contraindication to percutaneous revascularization, the introduction of stents, especially the recent development of drug-eluting stents, has convinced several interventional cardiologists to treat percutaneously this subset of patients with coronary artery disease. Several studies are now available on this topic, including a 1200-patient large meta-analysis, most suggesting favorable results for PTCA with drug-eluting stents in patients with unprotected left main stenosis at both early and mid term. The aim of this article is to provide an updated review on the clinical management and technical approach for the percutaneous treatment of unprotected left main stenosis, in light of our 10-year experience with this peculiar percutaneous procedure.

(G Ital Cardiol 2008; 9 (10): 684-689)

© 2008 AIM Publishing Srl

Per la corrispondenza:
Prof. Imad Sheiban
Divisione di Cardiologia
Università degli Studi
Ospedale San Giovanni Battista "Molinette"
Corso Bramante, 88-90
10126 Torino
E-mail:
isheiban@yahoo.com

Introduzione

La stenosi del tronco comune è una patologia relativamente frequente e dalle significative implicazioni in termini di morbilità e mortalità, essendo il tronco comune della coronaria sinistra il segmento coronarico che sottende, in assoluto, alla maggior quota di miocardio ventricolare sinistro. Soprattutto rilevante sul piano fisiopatologico e clinico appare la stenosi del tronco comune non protetto, cioè in assenza di condotti di bypass pervi per il sistema coronarico sinistro.

Tradizionalmente, la rivascolarizzazione coronarica chirurgica mediante bypass è stata considerata il trattamento di scelta per la stenosi del tronco comune, specie alla luce dei risultati non soddisfacenti ottenuti in passato con l'angioplastica coronarica percutanea (PTCA) con solo pallone o con gli stent tradizionali.

La recente introduzione degli stent medicati, capaci di ridurre in modo significativo il tasso di restenosi e rivascolarizzazioni in sede di precedente PTCA con impianto di stent, ha tuttavia rivoluzionato anche il trattamento della stenosi del tronco comune, e oggigiorno numerosi centri eseguono frequentemente PTCA con impianto di stent in sede di stenosi del tronco comune.

Scopo di questo articolo è appunto di passare in rassegna l'epidemiologia, la diagnosi, la prognosi e il trattamento, specie percutaneo, della stenosi del tronco comune non protetto, non tralasciando i principali sviluppi futuri su questo importante argomento della cardiologia.

Epidemiologia

La stenosi significativa del tronco comune si riscontra in circa il 5-10% dei soggetti sottoposti a coronarografia selettiva per cardiopatia ischemica nota o sospetta[1,2]. In particolare, la stenosi del tronco comune si associa frequentemente a malattia coronarica multivasale e anche a malattia aterosclerotica multidistrettuale[3]. Questi fatti hanno delle ovvie implicazioni cliniche, in quanto generalmente il paziente con stenosi del tronco comune è anche un paziente con malattia multivasale. D'altronde, la frequente presenza di vasculopatia aterosclerotica multidistrettuale (ad esempio a livello carotideo o a livello dell'asse iliaco-femoro-popliteo) rende ragione del fatto che spesso i soggetti con stenosi del tronco comune sono affetti da numerose comorbilità e possono avere un rischio cardiochirurgico aumentato.

Diagnosi e prognosi

L'approccio diagnostico alla stenosi del tronco comune ricalca quello della cardiopatia ischemica in genere. Tuttavia, il fatto che il tronco comune sottenda a circa il 70-

- Copyright - Il Pensiero Scientifico Editore downloaded by IP 3.145.131.238 Mon, 29 Apr 2024, 05:12:19

80% della circolazione del ventricolo sinistro, fa sì che una stenosi del tronco comune diventa significativa emodinamicamente, e anche clinicamente, appena supera il 50% del diametro di riferimento. Per lo stesso motivo, la stenosi del tronco comune è frequentemente associata ad angina pectoris e/o ischemia miocardica documentata obiettivamente di grado severo, ad esempio con estese quote di ipocaptazione miocardica reversibile alla scintigrafia miocardica. In genere quindi il paziente con stenosi del tronco comune si presenta con angina pectoris a bassa soglia o a riposo oppure con una vera e propria sindrome coronarica acuta (tipicamente angina instabile o infarto miocardico acuto senza sopraslivellamento del tratto ST). È meno frequente la presentazione clinica con infarto miocardico acuto con sopraslivellamento del tratto ST in quanto un'occlusione totale persistente del tronco comune comporta, nella maggior parte dei casi, exitus in pochi minuti in fibrillazione ventricolare o attività elettrica senza polso. È importante pertanto mantenere un elevato grado di sospetto clinico e ricorrere ad appropriati accertamenti non invasivi (ECG da sforzo, scintigrafia miocardica, ecocardiogramma da stress e/o angiotomografia computerizzata coronarica)[4] ed invasivi, fino alla coronarografia selettiva, in caso di sospetto di malattia aterosclerotica coronarica con coinvolgimento del tronco comune.

La prognosi di una stenosi del tronco comune di grado significativo è generalmente considerata molto sfavorevole, in accordo al classico lavoro di Yusuf et al.[5] sul confronto tra trattamento chirurgico e sola terapia medica nei pazienti con coronaropatia. Pertanto, la rivascolarizzazione coronarica è raccomandata in tutti i pazienti con stenosi del tronco comune di grado significativo, fuorché quelli con aspettativa di vita estremamente limitata (ad esempio <6 mesi). D'altronde, una stenosi non significativa del tronco comune non comporta un rischio significativamente aumentato di eventi avversi nel tempo. È quindi importante riuscire a distinguere chiaramente, all'interno dell'ampio gruppo di pazienti con stenosi del tronco comune di grado ambiguo, quelli con una stenosi significativa da quelli con una stenosi non significativa. A tal fine, è sicuramente utile l'ecografia intravascolare (IVUS) (generalmente viene considerata non significativa una stenosi con area luminale di almeno 5.9 o 7.5 mm^2)[6,7], e la riserva di flusso frazionale in iperemia massiva (generalmente viene considerata non significativa una stenosi con riserva di flusso frazionale >0.75)[7].

Trattamento farmacologico e chirurgico

Il processo aterosclerotico nei pazienti con stenosi del tronco comune non ha caratteristiche diverse da quello della stragrande maggioranza dei pazienti con malattia coronarica. Pertanto, anche nei pazienti con stenosi del tronco comune è di importanza primaria un attento controllo dei fattori di rischio (ad esempio astensione assoluta dal fumo) e un trattamento farmacologico con aspirina e/o clopidogrel, betabloccanti, inibitori dell'enzima di conversione dell'angiotensinogeno e statine. In effetti, un attento trattamento farmacologico rimane essenziale anche per ridurre il rischio di progressione della malattia o di recidive dopo rivascolarizzazione coronarica.

Tradizionalmente, il trattamento di scelta della stenosi del tronco comune è l'intervento cardiochirurgico di bypass aortocoronarico, con il confezionamento di almeno due bypass, di cui almeno uno arterioso, in arteria mammaria interna sinistra *in situ* per l'arteria discendente anteriore. Questa raccomandazione, condivisa da tutte le maggiori linee guida, si basa sulla pessima prognosi dei pazienti con stenosi del tronco comune trattati con sola terapia medica, sull'efficacia a breve e lungo termine della rivascolarizzazione chirurgica e sui risultati subottimali della rivascolarizzazione percutanea quando basata su PTCA con solo pallone o con stent non medicato[5,8,9]. Tuttavia, numerosi pazienti rimangono ad alto rischio di complicanze peri- e postoperatorie, e vengono quindi considerati non candidati all'intervento cardiochirurgico (ad esempio per sindrome coronarica acuta recente, oppure per la presenza di comorbilità gravi). Inoltre, tali raccomandazioni non tengono conto degli ottimi risultati conseguiti a medio termine mediante la PTCA con impianto di stent medicati, specie in caso di stenosi dell'ostio o del corpo del tronco comune (Figura 1)[10-13].

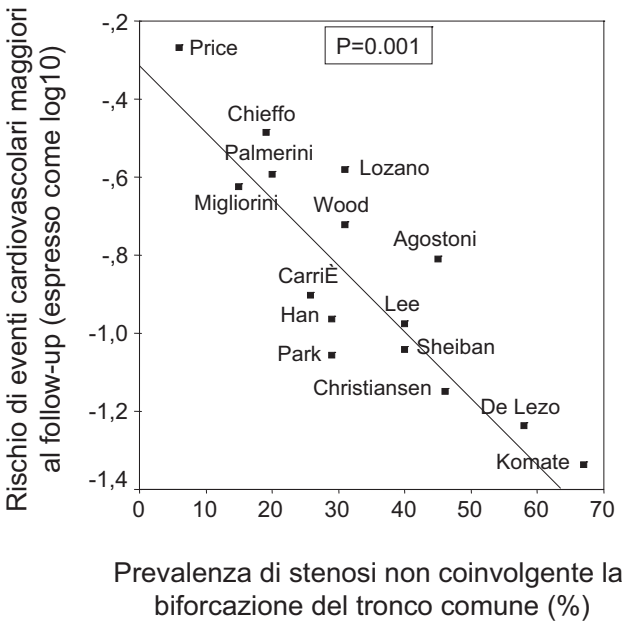

Figura 1. *Impatto della localizzazione della stenosi del tronco comune sulla libertà da eventi avversi (morte, infarto o rivascolarizzazione del vaso "target") durante il follow-up (mediana 10 mesi, range 6-19 mesi), sulla base dei singoli studi disponibili in letteratura, per un totale di 1278 pazienti trattati con stent medicati per stenosi del tronco comune. In effetti, il rischio di eventi avversi è sensibilmente maggiore nei soggetti con stenosi del tronco comune coinvolgente la biforcazione. Da Biondi-Zoccai et al.[11], modificata.*

- Copyright - Il Pensiero Scientifico Editore downloaded by IP 3.145.131.238 Mon, 29 Apr 2024, 05:12:19

Trattamento percutaneo

Indicazioni e controindicazioni

Le indicazioni e le controindicazioni alla PTCA con stent della stenosi del tronco comune sono sovrapponibili a quelle della PTCA con stent medicato in generale. In ogni caso, è importante chiarire se il paziente può tollerare il trattamento antitrombotico necessario (almeno 6 mesi di terapia antiaggregante con aspirina e clopidogrel), sulla base del suo rischio emorragico e dell'eventuale necessità di sottoporsi a chirurgia non cardiaca in tempi brevi. Inoltre, va esclusa la presenza di patologie cardiache che porrebbero in ogni caso indicazione a sternotomia (ad esempio valvulopatia aortica severa). Infine, vista la complessità della procedura e l'assoluta necessità di procedere tempestivamente a risolvere eventuali complicanze durante la stessa, consideriamo sconsigliabile l'esecuzione della PTCA con impianto di stent sul tronco comune ad operatori che non abbiano ancora completato la propria curva di apprendimento (ad esempio che abbiano effettuato <1000 PTCA come primo operatore).

In ogni caso, è bene ribadire che, mentre i risultati a lungo termine della PTCA con stent medicati della stenosi del tronco comune rimangono oggetto di ricerca clinica (vedasi la sezione successiva sugli studi clinici in corso), i risultati a breve e medio termine sono molto soddisfacenti. A fronte di una minore invasività e un minor rischio di complicanze periprocedurali rispetto alla rivascolarizzazione chirurgica[11,13], la PTCA con stent offre infatti una simile sopravvivenza a medio termine rispetto al bypass aortocoronarico. Appare anche chiaro che la PTCA con stent è caratterizzata da una minore mortalità periprocedurale rispetto al bypass, specie nei pazienti ad alto rischio chirurgico, mentre il bypass garantisce un rischio più basso di rivascolarizzazioni ripetute al follow-up, specie in caso di malattia coronarica diffusa e/o multivasale. D'altronde, mancano ancora dati a lungo termine di confronto diretto tra bypass aortocoronarico e PTCA con stent medicati nei pazienti con stenosi del tronco comune, tali da concludere definitivamente a favore di una metodica di rivascolarizzazione rispetto all'altra.

Preparazione del paziente

La preparazione del paziente si basa innanzitutto su una corretta informazione in modo da ottenere il consenso informato, dichiarando apertamente rischi e benefici attesi dalla PTCA con stent, e anche le eventuali alternative terapeutiche. Quindi è necessario intraprendere un pretrattamento con aspirina e tienopiridine (ad esempio clopidogrel). In caso di impossibilità ad eseguire un pretrattamento con antiaggreganti, è raccomandabile somministrare in sala di emodinamica sia l'aspirina (ad esempio 250 mg endovena) che il clopidogrel (possibilmente dose da carico orale di 600 mg), prima di procedere alla PTCA.

Tecnica di angioplastica coronarica percutanea e stenting

La PTCA del tronco comune non protetto deve cominciare, nella stragrande maggioranza dei casi, con un accesso arterioso femorale di calibro adeguato (7 o 8F), capace di garantire facilità di accesso, supporto passivo e lume interno tale da accomodare contemporaneamente anche due stent. Scelta la proiezione angiografica più favorevole, si posizionano due o più guide a protezione dei vasi principali, quindi si procede alla predilatazione con palloni di calibro adeguato e, in tutti i casi di stenosi distale, all'analisi con IVUS, che spesso guida la scelta strategica della procedura stessa. La scelta dello stent medicato da impiantare sulla base anche dell'analisi con IVUS dipende da numerosi fattori, ma in generale è importante, in caso di PTCA del tronco comune distale, scegliere un tipo di stent medicato che offra una cella di diametro adeguato ad ottenere un facile accesso ad eventuali branche laterali malate (ad esempio il ramo circonflesso o un ramo intermedio di buon calibro)[14]. Ovviamente, lo stent medicato rimane superiore allo stent non medicato in quanto caratterizzato da minore iperplasia neointimale e quindi minor rischio di restenosi, e pertanto andrebbe preferito allo stent non medicato in tutti i casi eleggibili[15,16]. D'altronde, anche gli stent non medicati, se impiantati con tecnica accurata e massimizzando la loro espansione e apposizione, possono avere un profilo rischio-beneficio favorevole in soggetti molto selezionati con rischio emorragico proibitivo (e quindi non candidabili ad antiaggregazione protratta), in cui vi siano controindicazioni assolute alla rivascolarizzazione chirurgica.

Se possibile, il nostro suggerimento è comunque di posizionare un solo stent medicato sul tronco comune, che copra il tronco nella sua interezza, a meno che questo non sia prossimalmente di calibro >4.5 mm ed esente da patologia aterosclerotica. Questa raccomandazione vale anche per il trattamento delle stenosi distali: qualora sia possibile è preferibile una tecnica basata su impianto di singolo stent nella branca principale, riservandosi in un secondo momento la possibilità di impiantare un secondo stent nella branca laterale *(provisional T-stenting)*[17-19]. Viceversa, qualora sia chiaro dall'inizio che sono necessari due stent (ad esempio in caso di patologia ostiale e non focale sia dell'arteria discendente anteriore che del ramo circonflesso), è raccomandabile usare una tecnica a T modificata o una tecnica V, ma avendo cura di non posizionare la neocarena prossimalmente. A nostro avviso infatti, vanno evitate tecniche di stenting che comportano il passaggio di uno stent nell'altro (ad esempio il "crushing" o la "culotte"), che limitano in modo significativo la possibilità di espandere le maglie dello stent all'ostio della branca della biforcazione e creano un eccesso di "strut" metalliche potenzialmente trombogene. Sempre in caso di stenosi distale del tronco comune, raccomandiamo l'uso del gonfiaggio "kissing balloon" finale.

Va inoltre sottolineata l'importanza della scelta della strategia procedurale sin da prima di iniziare la procedura. Questo consente infatti un significativo accorciamento della durata della procedura e una maggior sicurezza nella conduzione della stessa, due elementi im-

- Copyright - Il Pensiero Scientifico Editore downloaded by IP 3.145.131.238 Mon, 29 Apr 2024, 05:12:19

portanti per il successo procedurale. Infine, di fondamentale importanza è la preparazione del personale del laboratorio di emodinamica: le eventuali complicanze durante la procedura a livello del tronco comune richiedono una rapidità d'azione e chiarezza dei ruoli. La Figura 2 mostra 2 casi tipici di stenosi del tronco comune distale trattati efficacemente mediante PTCA con impianto di stent presso il nostro Centro.

Trattamenti ancillari

Come chiarito precedentemente, l'IVUS è raccomandabile a tutti gli operatori che non abbiano un'estesa esperienza nel trattamento percutaneo del tronco comune e, in ogni caso, per le stenosi che coinvolgono il tronco comune distale[20]. Infatti, solo l'IVUS può fornire informazioni precise sull'esatto diametro di riferimento del vaso "target" e sul grado di espansione e apposizione dello stent impiantato nel tronco comune o nei suoi rami. La sola controindicazione all'uso di IVUS è la severa instabilità emodinamica, anche se l'uso di mezzi di supporto emodinamico può spesso permettere di riguadagnare una stabilità emodinamica tale da rendere fattibile l'uso dell'IVUS.

Inoltre, è assolutamente raccomandabile l'uso profilattico del contropulsatore aortico, mediante accesso femorale controlaterale, in tutti i casi di instabilità emodinamica o di disfunzione sistolica severa del ventricolo sinistro (frazione di eiezione <30%)[21]. Negli altri casi, raccomandiamo comunque di ottenere un'altro accesso arterioso femorale controlaterale a quello usato per la PTCA, lasciando in sede un semplice introduttore corto 5F. In caso di necessità di contropulsazione, tale introduttore potrà infatti essere agevolmente scambiato con l'introduttore dedicato del contropulsatore, senza perdere tempo prezioso nell'ottenere l'accesso arterioso qualora si rendesse necessaria l'assistenza al circolo durante la procedura.

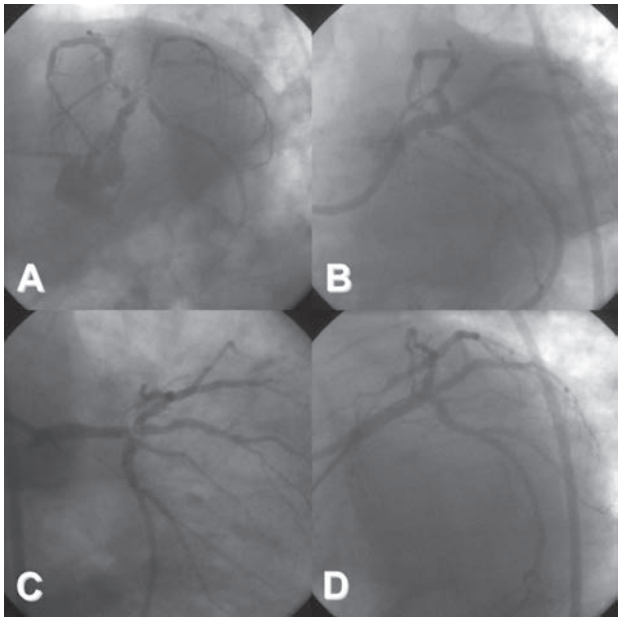

Figura 2. *Coronarografia pre- e postprocedurale in 2 casi tipici di malattia del tronco comune distale, efficacemente trattata mediante impianto di stent medicati. In dettaglio, si evidenzia la coronarografia preprocedurale* (A) *e postprocedurale* (B) *in un paziente di 85 anni con recente infarto miocardico acuto non Q, e inoltre la coronarografia preprocedurale* (C) *e postprocedurale* (D) *in un paziente di 79 anni ricoverato per angina instabile.*

Infine, è raccomandabile l'uso endovenoso degli inibitori delle glicoproteine IIb/IIIa nei pazienti con sindrome coronarica acuta e/o con patologia multivasale associata (particolarmente nei pazienti diabetici) e, in casi selezionati, l'uso della bivalirudina in caso di elevato rischio emorragico periprocedurale.

Gestione postprocedurale

La gestione postprocedurale dopo PTCA con stent medicato della stenosi del tronco comune è simile a quella dei pazienti sottoposti a PTCA con stent in genere, anche se sicuramente è bene porre ancora ulteriore attenzione alla correzione dei fattori di rischio, al follow-up clinico e alla compliance alla terapia.

Nella nostra esperienza, i pazienti che hanno esordito con sindromi coronariche stabili e che sono stati trattati con un singolo stent di lunghezza <18 mm sul tronco comune possono essere mantenuti con terapia antiaggregante duplice (aspirina e clopidogrel) per soli 6-9 mesi. Viceversa, è consigliabile proseguire fino a 12 mesi con la duplice terapia antiaggregante negli altri casi, e soprattutto dopo sindromi coronariche acute o in caso di tecniche di impianto di stent complesse coinvolgenti la biforcazione. Solo in rari casi (ad esempio in presenza di resistenza all'aspirina) risulta, a nostro avviso, necessario proseguire oltre i 12 mesi con la doppia antiaggregazione.

Infine, il follow-up angiografico di routine rimane uno strumento indispensabile nella gestione dei pazienti, anche se asintomatici, e raccomandiamo routinariamente tale coronarografia di controllo a 12 mesi dopo la PTCA, possibilmente mediante accesso radiale, onde limitare l'invasività e il rischio emorragico della procedura.

Sviluppi futuri

Lo studio SYNTAX

Lo studio SYNTAX (SYNergy between percutaneous coronary intervention with TAXus and cardiac surgery), i cui risultati a breve e medio termine dovrebbero essere già disponibili per la fine del 2008, è uno studio randomizzato controllato di grandi dimensioni (1500 pazienti)[22]. I soggetti arruolati in questo studio, tutti con malattia coronarica trivasale e/o del tronco comune non protetto, sono stati randomizzati a trattamento con PTCA ed impianto di stent a rilascio di paclitaxel (Taxus, Boston Scientific, Genova) oppure a rivascolarizzazione chirurgica mediante bypass aortocoronarico. Questo studio, nonostante le limitazioni tipiche di tutti gli studi randomizzati, per lo meno in termini di gene-

- Copyright - Il Pensiero Scientifico Editore downloaded by IP 3.145.131.238 Mon, 29 Apr 2024, 05:12:19

ralizzabilità, dovrebbe fornire importanti indicazioni sul confronto tra rivascolarizzazione percutanea e chirurgica nei soggetti con stenosi del tronco comune non protetto e candidabili ad entrambe le procedure.

Lo studio RITMO

Nel contesto della Società Italiana di Cardiologia Invasiva (vedasi Appendice), è stato avviato uno studio osservazionale multicentrico dedicato proprio alla stenosi del tronco comune non protetto[23]. Questo studio, denominato RITMO, ha come scopo quello di analizzare la prevalenza e la prognosi della malattia del tronco comune non protetto, a prescindere dalle caratteristiche iniziali del paziente e anche dal tipo di trattamento scelto dal curante. Proprio per questo, nessun paziente con stenosi del tronco comune verrà escluso e quindi è auspicabile che lo studio RITMO, i cui primi risultati a 6-12 mesi di follow-up saranno disponibili nel 2010, possa fornire importanti informazioni sui pazienti con stenosi del tronco comune, con particolare attenzione su gruppi di soggetti poco o per nulla rappresentati negli studi randomizzati come il SYNTAX.

Altri studi in corso

Altri studi potenzialmente capaci di fornire informazioni importanti sui pazienti con stenosi del tronco comune sono in corso. Fra questi, lo studio CARDIA, lo studio REVASCULIZE e il Leipzig Study, tutti di confronto tra PTCA e bypass aortocoronarico, per un totale di oltre 800 pazienti arruolati[11]. Infine, saranno di sicuro interesse i risultati del Munich Study, che confronterà l'uso di stent a rilascio di sirolimus con stent a rilascio di paclitaxel nel trattamento con PTCA dei pazienti con stenosi del tronco comune[11].

Conclusioni

La recente introduzione degli stent medicati ha permesso di ottenere risultati favorevoli sia a breve che a medio termine nel trattamento percutaneo della stenosi del tronco comune, con incidenze di eventi avversi sovrapponibili a quelle del bypass aortocoronarico. Pur in attesa dei risultati a medio e lungo termine dei grandi studi randomizzati e osservazionali dedicati a questo dibattuto argomento della cardiologia interventistica, si può concludere che la PTCA con stent medicati sia un trattamento sicuro ed efficace di questa patologia, soprattutto se si pone meticolosa cura nella preparazione dei pazienti, nell'esecuzione della procedura e nella gestione postprocedura dei soggetti trattati.

Riassunto

La stenosi del tronco comune non protetto rimane tutt'ora una patologia frequente e associata ad alto rischio di eventi avversi, sia a breve che a lungo termine. Mentre nell'era dell'angioplastica coronarica percutanea (PTCA) con solo pallone la stenosi del tronco comune era considerata una controindicazione alla rivascolarizzazione coronarica percutanea, l'avvento degli stent, e soprattutto recentemente degli stent medicati con farmaci antirestenosi, ha convinto numerosi cardiologi interventisti ad affrontare per via percutanea questo peculiare gruppo di pazienti. Numerosi studi sono attualmente disponibili sull'argomento, compresa una metanalisi di oltre 1200 pazienti, che suggeriscono risultati favorevoli sia a breve che a medio termine della PTCA con stent medicati nei pazienti con stenosi del tronco comune. Scopo di questo articolo è fornire una rassegna aggiornata sull'approccio clinico e tecnico al trattamento percutaneo della stenosi del tronco comune, anche alla luce della decennale esperienza del nostro centro con questo tipo di procedura interventistica.

Parole chiave: Angioplastica coronarica; Aterosclerosi; Stent medicati; Tronco comune.

Appendice

Lo studio RITMO (Registro Italiano sul trattamento del Tronco coMune non protettO), attualmente in corso (ClinicalTrials.gov identifier NCT00612053), vede coinvolti i seguenti centri nazionali: *Abruzzo:* Casa di Cura Villa Pini, Chieti, Ospedale Spirito Santo, Pescara; *Campania:* Casa di Cura Montevergine, Mercogliano, Clinica Mediterranea, Napoli, Ospedale Umberto I, Nocera Inferiore; *Emilia Romagna:* Azienda Ospedaliero-Universitaria di Parma, Parma, Ospedale degli Infermi, Rimini, Ospedale S. Maria Nuova, Reggio Emilia, Policlinico di Modena, Modena, Policlinico S. Orsola-Malpighi, Bologna, Villa Maria Cecilia, Cotignola; *Lazio:* Ospedale S. Spirito, Roma, Policlinico Agostino Gemelli, Roma, Policlinico "Tor Vergata", Roma, Policlinico Umberto I, Roma; *Liguria:* Ospedale Santa Corona, Pietra Ligure, Villa Scassi, Genova; *Lombardia:* Azienda Ospedaliera Bolognini, Seriate, Azienda Ospedaliera Carlo Poma, Mantova, Clinica San Carlo, Paderno Dugnano, EMO Centro Cuore Columbus, Milano, Istituto Clinico Humanitas, Rozzano, Istituto Clinico Sant'Ambrogio, Milano, Ospedale Civile, Legnano, Ospedale di Desio, Desio, Ospedali Riuniti, Bergamo, Spedali Civili, Brescia, Ospedale S. Gerardo, Monza, Ospedale San Paolo, Milano, Ospedale San Raffaele, Milano, Policlinico San Marco, Osio Sotto; *Piemonte:* Azienda Ospedaliera Maggiore della Carità, Novara, Azienda Ospedaliera San Giovanni Battista, Torino, Ospedale Civile, Asti, Ospedale Mauriziano Umberto I, Torino, Presidio Ospedaliero di Rivoli, Rivoli, Villa Maria Pia, Torino; *Puglia:* Casa di Cura Anthea Hospital, Bari, Clinica Santa Maria, Bari; *Sardegna:* Ospedale San Francesco, Nuoro; *Sicilia:* Centro Cuore Morgagni, Pedara, Fondazione Istituto San Raffaele, Cefalù, Ospedale Ferrarotto, Catania, Ospedale di Siracusa, Siracusa, Villa Maria Eleonora, Palermo; *Toscana:* Azienda Ospedaliera Universitaria Pisana, Pisa, Istituto di Fisiologia Clinica, CNR, Massa, Ospedale di Careggi, Firenze, Policlinico Le Scotte, Siena; *Trentino-Alto Adige:* Ospedale S. Maria del Carmine, Rovereto; *Umbria:* Ospedale S. Maria, Terni; *Veneto:* Istituto Ospedaliero Borgo Trento, Verona, Mater Salutis, Legnago, Presidio Ospedaliero Ca' Foncello, Treviso.

Bibliografia

1. Giannoglou GD, Antoniadis AP, Chatzizisis YS, Damvopoulou E, Parcharidis GE, Louridas GE. Prevalence of narrowing ≥50% of the left main coronary artery among 17 300 patients having coronary angiography. Am J Cardiol 2006; 98: 1202-5.
2. Sheiban I, Sillano D, Biondi-Zoccai G, et al. Current management of unprotected left main coronary artery disease:

- Copyright - Il Pensiero Scientifico Editore downloaded by IP 3.145.131.238 Mon, 29 Apr 2024, 05:12:19

run-in survey of the RITMO (Registro Italiano sul Trattamento del tronco coMune non protettO) study. Int J Cardiol 2008, in press.
3. Doonan AL, Karha J, Carrigan TP, et al. Presence of carotid and peripheral arterial disease in patients with left main disease. Am J Cardiol 2007; 100: 1087-9.
4. Van Mieghem CA, Cademartiri F, Mollet NR, et al. Multislice spiral computed tomography for the evaluation of stent patency after left main coronary artery stenting: a comparison with conventional coronary angiography and intravascular ultrasound. Circulation 2006; 114: 645-53.
5. Yusuf S, Zucker D, Peduzzi P, et al. Effect of coronary artery bypass graft surgery on survival: overview of 10-year results from randomised trials by the Coronary Artery Bypass Graft Surgery Trialists Collaboration. Lancet 1994; 344: 563-70.
6. Jasti V, Ivan E, Yalamanchili V, Wongpraparut N, Leesar MA. Correlations between fractional flow reserve and intravascular ultrasound in patients with an ambiguous left main coronary artery stenosis. Circulation 2004; 110: 2831-6.
7. Fassa AA, Wagatsuma K, Higano ST, et al. Intravascular ultrasound-guided treatment for angiographically indeterminate left main coronary artery disease: a long-term follow-up study. J Am Coll Cardiol 2005; 45: 204-11.
8. O'Keefe JH Jr, Hartzler GO, Rutherford BD, et al. Left main coronary angioplasty: early and late results of 127 acute and elective procedures. Am J Cardiol 1989; 64: 144-7.
9. Takagi T, Stankovic G, Finci L, et al. Results and long-term predictors of adverse clinical events after elective percutaneous interventions on unprotected left main coronary artery. Circulation 2002; 106: 698-702.
10. Chieffo A, Park SJ, Valgimigli M, et al. Favorable long-term outcome after drug-eluting stent implantation in nonbifurcation lesions that involve unprotected left main coronary artery: a multicenter registry. Circulation 2007; 116: 158-62.
11. Biondi-Zoccai GG, Lotrionte M, Moretti C, et al. A collaborative systematic review and meta-analysis on 1278 patients undergoing percutaneous drug-eluting stenting for unprotected left main coronary artery disease. Am Heart J 2008; 155: 274-83.
12. Meliga E, Garcia-Garcia HM, Valgimigli M, et al; DELFT (Drug Eluting stent for LeFT main) Registry. Longest available clinical outcomes after drug-eluting stent implantation for unprotected left main coronary artery disease: the DELFT (Drug Eluting stent for LeFT main) Registry. J Am Coll Cardiol 2008; 51: 2212-9.
13. Seung KB, Park DW, Kim YH, et al. Stents versus coronary-artery bypass grafting for left main coronary artery disease. N Engl J Med 2008; 358: 1781-92.
14. Valgimigli M, Malagutti P, Aoki J, et al. Sirolimus-eluting versus paclitaxel-eluting stent implantation for the percutaneous treatment of left main coronary artery disease: a combined RESEARCH and T-SEARCH long-term analysis. J Am Coll Cardiol 2006; 47: 507-14.
15. Sheiban I, Meliga E, Moretti C, et al. Sirolimus-eluting stents vs bare metal stents for the treatment of unprotected left main coronary artery stenosis. EuroInterv 2006; 2: 356-62.
16. Park SJ, Kim YH, Lee BK, et al. Sirolimus-eluting stent implantation for unprotected left main coronary artery stenosis: comparison with bare metal stent implantation. J Am Coll Cardiol 2005; 45: 351-6.
17. Sheiban I, Meliga E, Moretti C, et al. Long-term clinical and angiographic outcomes of treatment of unprotected left main coronary artery stenosis with sirolimus-eluting stents. Am J Cardiol 2007; 100: 431-5.
18. Valgimigli M, Malagutti P, Rodriguez Granillo GA, et al. Single-vessel versus bifurcation stenting for the treatment of distal left main coronary artery disease in the drug-eluting stenting era. Clinical and angiographic insights into the Rapamycin-Eluting Stent Evaluated at Rotterdam Cardiology Hospital (RESEARCH) and Taxus-Stent Evaluated at Rotterdam Cardiology Hospital (T-SEARCH) registries. Am Heart J 2006; 152: 896-902.
19. Kim YH, Park SW, Hong MK, et al. Comparison of simple and complex stenting techniques in the treatment of unprotected left main coronary artery bifurcation stenosis. Am J Cardiol 2006; 97: 1597-601.
20. Agostoni P, Valgimigli M, Van Mieghem CA, et al. Comparison of early outcome of percutaneous coronary intervention for unprotected left main coronary artery disease in the drug-eluting stent era with versus without intravascular ultrasonic guidance. Am J Cardiol 2005; 95: 644-7.
21. Briguori C, Airoldi F, Chieffo A, et al. Elective versus provisional intraaortic balloon pumping in unprotected left main stenting. Am Heart J 2006; 152: 565-72.
22. Ong AT, Serruys PW, Mohr FW, et al. The SYNergy between percutaneous coronary intervention with TAXus and cardiac surgery (SYNTAX) study: design, rationale, and run-in phase. Am Heart J 2006; 151: 1194-204.
23. Sheiban I, Sillano D, Biondi-Zoccai GG, et al. A prospective multicenter observational study on the management of unprotected left main coronary artery disease: rationale and design of the RITMO (Registro Italiano sul Trattamento del tronco coMune non protettO) study. J Cardiovasc Med 2008; 9: 826-30.